

TELEFONE DE URGÊNCIA 24 HORAS DA EQUIPE MÉDICA **(16) 9721-0163**

No último boletim de 2008 completamos 04 anos deste informativo e encerraremos o ano com cerca de 5.000 procedimentos, totalizando 72.160 exames diagnósticos e terapêuticos nos serviços em que atuamos. Sendo que está em fase de instalação novo laboratório de hemodinâmica com aquisição de equipamento Philipps Allura Flat Pannel, em São Sebastião do Paraíso MG, previsto o início das atividades no dia 15/12/2008.

Neste, exemplificamos procedimentos intervencionistas em cardiologia com Implante de stent em lesão complexa de Coronária Direita bem como tratamento endovascular realizado em obstrução de artéria braquial durante cateterismo diagnóstico por acesso radial e finalizando a área de atuação do grupo em neurointervenção com correção percutânea de aneurisma gigante de bifurcação de artéria cerebral média excluído com molas de Gianturco.

Feliz Natal e bom 2009 a todos.

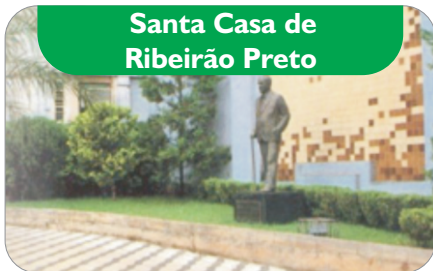NOVA UNIDADE



Praça Com. João Pio Figueiredo Westin, 92
Caixa Postal 50 - CEP: 37.950-000 -
São Sebastião do Paraíso - MG
Fones: (35) 3531-1822 e 3531-1924.

UNIDADES

Santa Casa de Ribeirão Preto



Av. Saudade, 456 - Campos Elíseos
Cep: 14085-000 Ribeirão Preto SP
Fone: (16) 3635-9668 - Fax: (16) 3635-9848
e-mail: hci@hci.med.br

Equipe: Drs. Luiz Albanex Netto,
José Luis Attab dos Santos,
Clemente Greguolo, Elias de Mello Ayres Neto,
José Fábio Fabris Junior e Roberto Lebet.

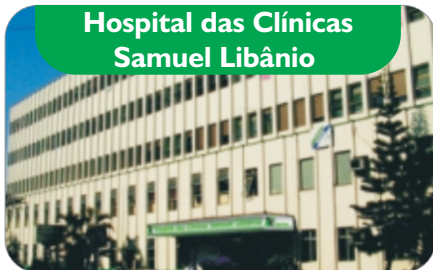Hospital e Maternidade São Lucas



Rua Bernardino de Campos, 1426
Cep: 14055-130 - Ribeirão Preto SP
Fone Fax: (16) 3607-0182 / 3607-0179
e-mail: joseluis@hci.med.br

Equipe: Drs. José Luis Attab dos Santos,
Clemente Greguolo,
Elias de Mello Ayres Neto,
José Fábio Fabris Junior.

Hospital das Clínicas Samuel Libânio



Av. Prefeito Sapucaí, 109
Cep.: 37550-000 - Pouso Alegre MG
Fone/Fax: (35) 3449-2186
e-mail: alan@hci.med.br

Equipe: Drs. Alan Nascimento Paiva, Carlos
Henrique Raggiotto, José Luis Attab dos Santos,
Clemente Greguolo, Elias de Mello Ayres Neto,
José Fábio Fabris Júnior e
Vicente Paulo Resende Junior.

Amecor Hospital do Coração



Av. Rubens de Mendonça, 898
Cep.: 78008-000 - Cuiabá MT
Fone: (65) 3612-7053 - Fax: (65) 3624-3300
e-mail: hemocorcb@brturbo.com

Equipe: Drs. Jorge de Camargo Neto,
Leandro Coumbis Mandaloufas e
Rubens Dario de Moura Junior.

PUBLICIDADE

HOSPITALAR DEVICES

Qualidade para Salvar Vidas

DISTRIBUIDOR

Boston
Scientific


Edwards

'TORAY'

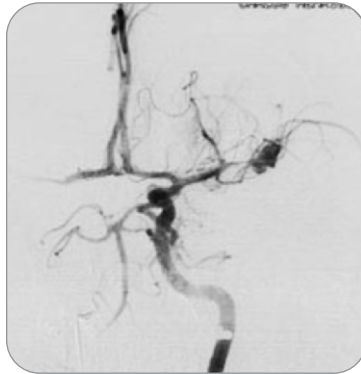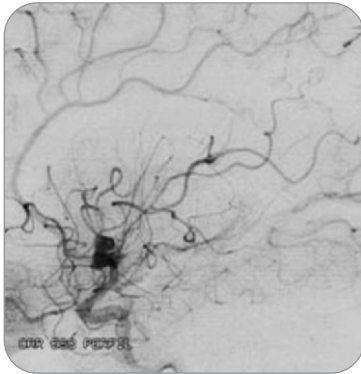
Fone/Fax:

(16) 3236 2939
(16) 3236 2940

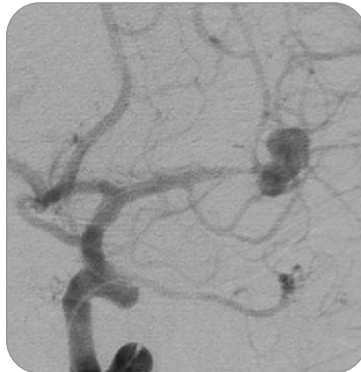
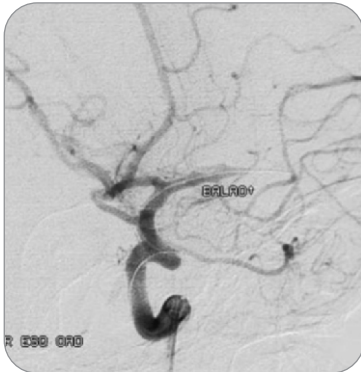
hospitalardevices@hospitalardevices.com.br
www.hospitalardevices.com.br

CORREÇÃO PERCUTÂNEA DE ANEURISMA CEREBRAL

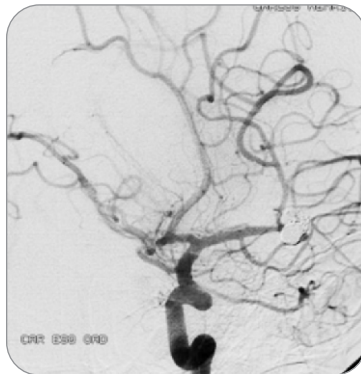
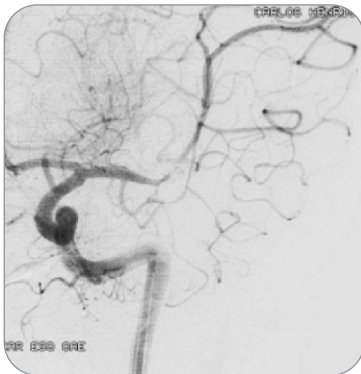
GMFBG, sexo feminino, 40 anos, branca, nascida e moradora de Machado-MG, apresentou quadro súbito de cefaléia com perda da consciência no dia 20/04/08. Após retorno da consciência apresentou vômitos e manteve quadro algico craniano. Ao exame de entrada, Glasgow-13 (sonolenta e confusa), rigidez de nuca 4+/4+ com hemiparesia direita, Babinski bilateral, disfasia mista.



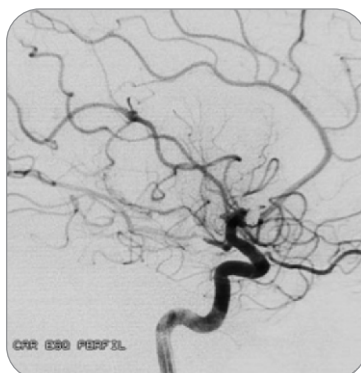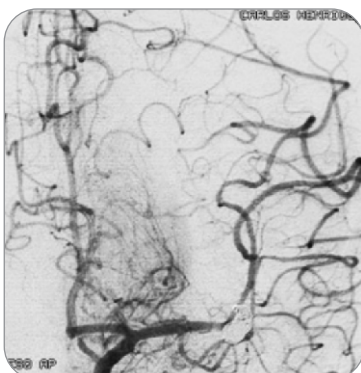
Angiografia pré intervenção:
Aneurisma bilobulado em bifurcação de cerebral média parcialmente trombosada.



Dilatação com balão para alívio de vasoespasm.



Embolização (GDCs)



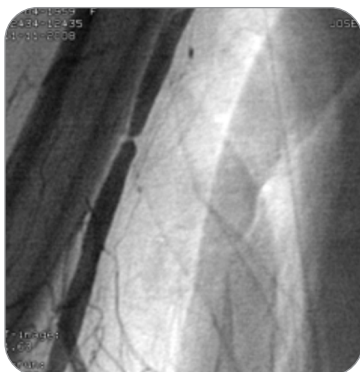Angiograma pós intervenção:
Exclusão do aneurisma c/ manutenção da permeabilidade dos vasos cerebrais.

IMPLANTE DE STENT EM ARTÉRIA BRAQUIAL

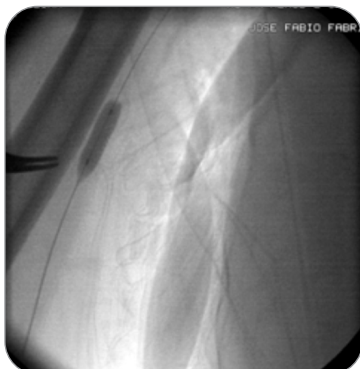A.E.V, 49 anos, hipertensa, sedentária, obesa, coronariopata, internada por quadro de Angina Instável rapidamente progressiva refratária ao uso de nitroglicerina endovenosa.

Submetida a bypass Aorto bifemural devido a Lerich.

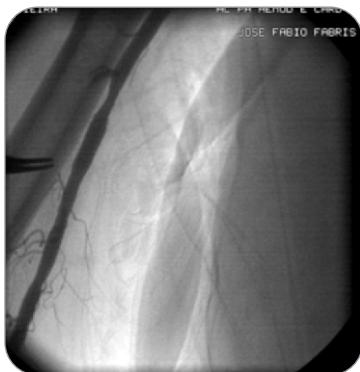Na avaliação pré CATE, não se conseguiu palpar artéria braquial, porém bom pulso radial. Optou-se por punção radial direita e realização da cineangiogramia por tal via.



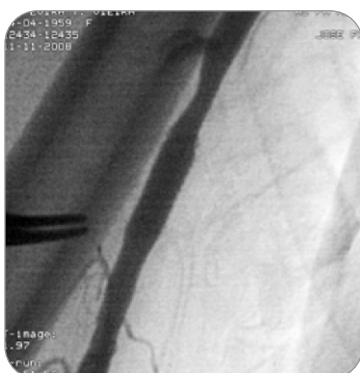Durante progressão do guia, evidenciou-se lesão obstrutiva severa em 1/3 médio.



Optado por ACTP com STENT (Liberté 5,0 x 12,0 mm).



Melhora do fluxo com possibilidade de passagem do cateter para realização do CATE.

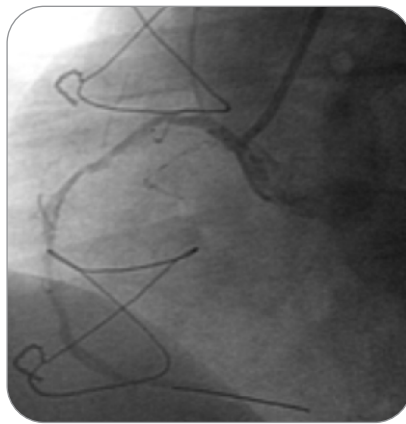
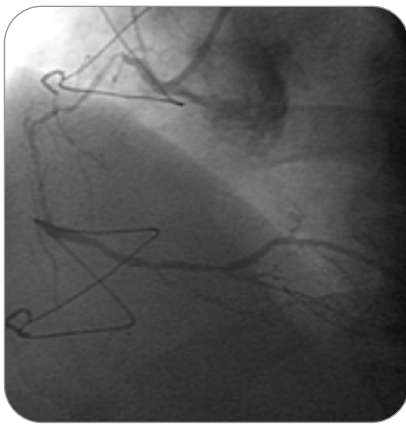


Resultado final.

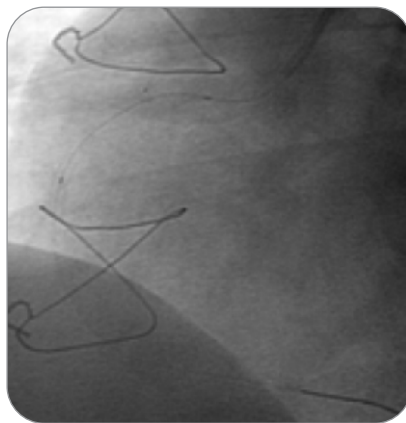
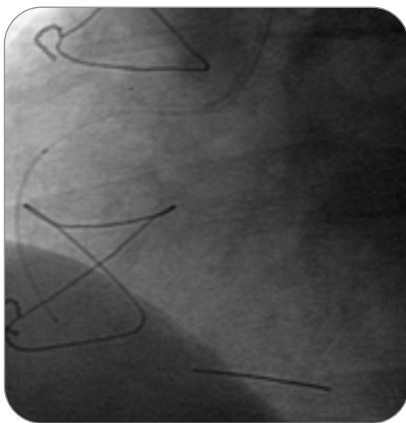


ANGIOPLASTIA EM LESÃO COMPLEXA

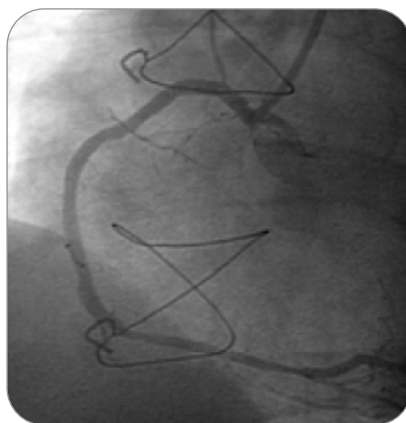
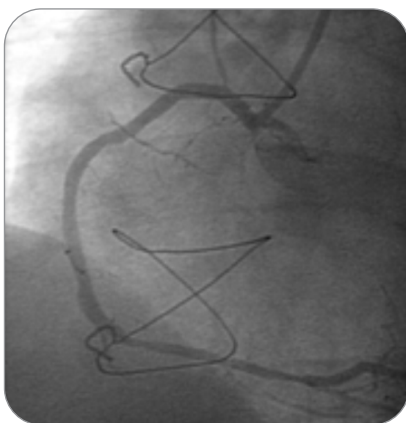
A.P.F, 44 anos, hipertenso, diabético não insulino dependente, dislipidêmico, revascularizado há 4 anos (Mamária – D.A., Saf – Marginal de C.X e Saf – C.D.), com quadro de precordialgia em repouso, típica, com melhora após uso de nitrato SL. Submetida à estudo coronariográfico que evidenciou Ponte Saf AO – Mg de CX com lesão severa em anastomose (realizado ACTP com STENT na ocasião), Mamária – DA pérvia e de bom fluxo e Ponte Saf AO – CD ocluída, DA com oclusão crônica, e CD com lesão severa, segmentar em terço proximal e terço médio. Optado por ACTP para lesões em CD em segundo tempo.



Passado guia 0,014 e realizado inúmers “inflações sequenciais” (balão 2.5 x 12.0mm).



Implante de 2 Stents (Liberté 3.5 x 32.0 mm) para 2 lesões segmentares em 1/3 proximal e médio.



Resultado final.