


Boletim **INFORMATIVO**

Ano 19 Nº 56 - Maio a Agosto

2023



49 ANOS
Trabalhando
para vida



REFERÊNCIA
em Hemodinâmica e
Cardiologia Intervencionista

 www.hci.med.br

 @hcihemodinamica

 @hccardiologia



EDITORIAL

Neste boletim foram abordados temas que envolvem condutas frente às doenças coronárias e intervenção na estenose aórtica valvar. Assim, Dr João Marcos de Oliveira Junior comenta aspectos fisiopatológicos, prevalência e formas de apresentação clínica da dissecção espontânea de coronária salientando o achado do ultrassom intravascular realizado durante cinecoronariografia bem como a indicação de angioplastia com stent reservada aos casos de instabilidade hemodinâmica e recorrência de dor precordial.

Neste cenário das intervenções coronárias, o Dr Heitor de Souza Lima Neto apresenta o artigo que valoriza a instrumentação coronária para angioplastias com stents em lesões complexas guiadas com ultrassom coronario (IVUS) e tomografia de coerência óptica (OCT), ambos procedimentos realizados em nossos laboratórios.

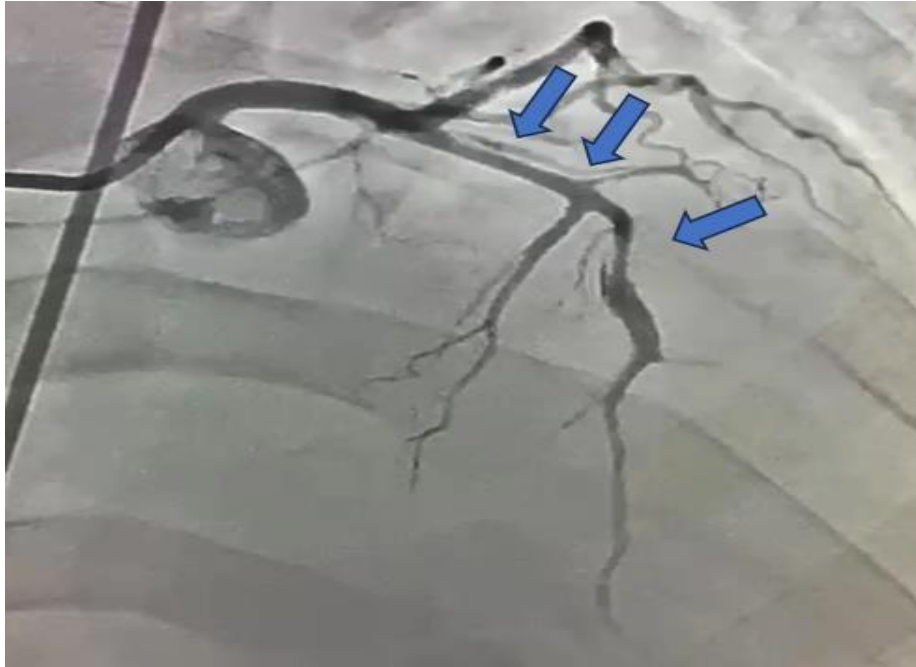
Finalmente Dr. Alan Nascimento Paiva expõe um panorama atual frente ao implante percutâneo de valva aórtica (TAVI) demonstrando estudos clínicos que comprovam a eficácia e segurança também aos pacientes de baixo e médio risco.

Dr. Clemente Greguolo



DISSECÇÃO CORONÁRIA ESPONTÂNEA: ENTENDENDO UM POUCO MAIS

Dr João Marcos de Oliveira Júnior



INTRODUÇÃO

A dissecção coronária espontânea (deac) é uma afecção rara cuja fisiopatologia e próprio tratamento ainda não são completamente bem estabelecidos. O primeiro caso foi descrito por pretty, em 1931, em um achado de necrópsia. Apesar de pouco comum, a deac tem sido cada vez mais discutida e sua abordagem torna-se ainda mais relevante principalmente no cenário de síndrome Coronariana aguda em pacientes do sexo feminino.

DEFINIÇÃO E FISIOPATOLOGIA

A deac é definida com uma separação espontânea da camada íntima da coronária acometida. Muitos estudos têm sido realizados no sentido de tentar definir sua fisiopatologia: a dissecção da camada íntima levaria a formação de um hematoma mural, que por sua vez induziria a isquemia local devido a compressão da luz verdadeira. Dois mecanismos principais estariam atrelados à essa condição: o primeiro e mais provável seria a formação do hematoma a partir do sangramento da camada média; a outra hipótese seria o surgimento desse hematoma a partir da lesão sub-intimal.



PREVALÊNCIA

Nota-se uma prevalência próxima aos 4% nos pacientes com diagnóstico de síndrome coronariana aguda(sca), porém seu índice torna-se muito mais relevante quando nos deparamos com o sexo feminino nessa apresentação: é a principal causa de sca na gestação e é diagnosticada em cerca de 35% das mulheres com mais de 50 anos de idade. Geralmente encontra-se associada com displasia fibromuscular, estresse emocional, lúpus eritematoso sistêmico, síndrome anti-fosfolípide e doenças reumatológicas. Sua prevalência é menor no sexo masculino e geralmente está atrelado ao uso de drogas recreativas como a cocaína. Outra diferença notória seria quanto ao aspecto angiográfico, nas mulheres cerca de 75% dos casos o ramo descendente anterior é acometido, enquanto nos homens a coronária direita é mais comumente afetada, cerca de 67%. Apresenta um alto índice de mortalidade próximo a 50% dos casos.

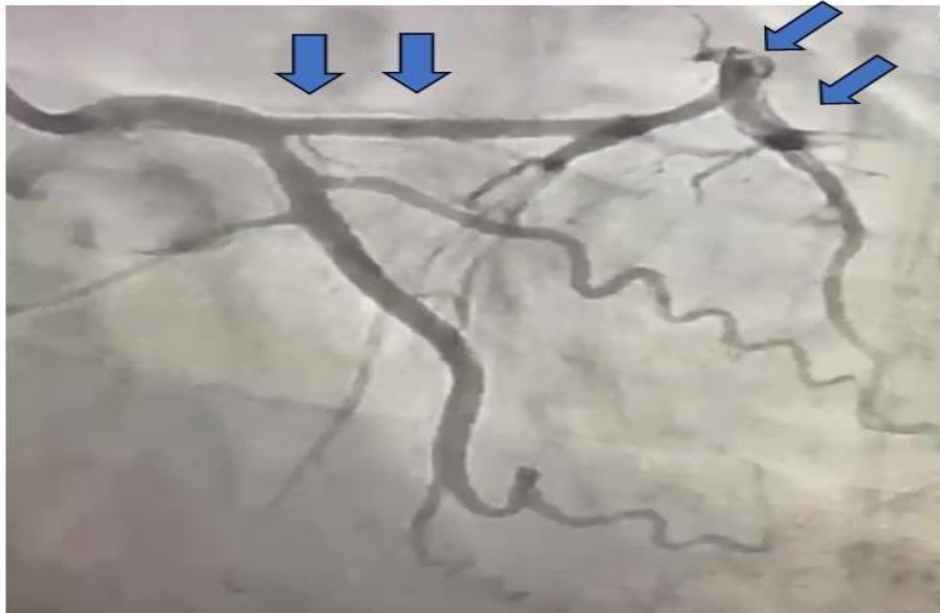
QUADRO CLÍNICO

O quadro sintomatológico cursa com paciente evoluindo com precordialgia e alteração eletrocardiográfica sugestiva de infarto – sintomatologia essa semelhante ao descrito em síndrome coronariana aguda de etiologia aterosclerótica. Dentre os inúmeros cenários clínicos, destaca-se a presença de arritmias e morte súbita (mais comum).



DIAGNÓSTICO

O diagnóstico é comumente realizado pela cineangiocoronariografia, podendo ser complementado pela ultrassonografia intravascular(ivus) em caso de dúvida. Observa-se junto ao cateterismo uma dupla luz radiopaca, separada por uma linha intimal.



Coronariografia esquerda evidenciando lâmina de dissecção extensa da Artéria Descendente Anterior. (Acervo HCI)

TRATAMENTO

O tratamento é indicado conforme a apresentação clínica, extensão e localização da dissecção, além da repercussão junto ao miocárdio; no geral, a terapêutica conservadora tem sido amplamente ratificada nos estudos mais recentes como melhor opção, visto que a maioria das coronárias acometidas por deac tendem a uma cicatrização completa com o passar do tempo (média de 30 dias). A trombólise é contra-indicada e o uso de beta-bloqueador tem evidências robustas quanto a diminuição da recorrência da deac. O tratamento intervencionista fica reservado para os pacientes que cursem com instabilidade hemodinâmica, recorrência do quadro ou isquemia miocárdica progressiva.



REFERÊNCIAS BIBLIOGRÁFICAS

Narasimham S. Spontaneous coronary artery dissection (SCAD). *IJCVS*. 2004;20:189-91.

Adlam D, Alfonso F, Maas A, Vrints C. European Society of Cardiology, acute cardiovascular care association, SCAD study group: a position paper on spontaneous coronary artery dissection. *Eur Heart J*. 2018;39(36):3353–3368. doi: 10.1093/eurheartj/ehy080

Ahmy P, Prakash R, Starovoytov A, Boone R, Saw J. Pre-Disposing and Precipitating Factors in Men With Spontaneous Coronary Artery Dissection. *JACC Cardiovasc intervent*. 2016;9(8):866–868. doi: 10.1016/j.jcin.2016.02.024

Motreff P, Malcles G, Combaret N, Barber-Chamoux N, Bouajila S, Pereira B, et al. How and when to suspect spontaneous coronary artery dissection: novel insights from a single-centre series on prevalence and angiographic appearance.

Zilio F, Muraglia S, Morat F, Borghesi M, Todaro D, Menotti A, et al. Sex differences in clinical and angiographic characteristics in spontaneous coronary artery dissection. *Future Cardiol*. 2021;17(4):669–675. doi: 10.2217/fca-2020-0124.



ANGIOPLASTIA COMPLEXA COM E SEM IMAGEM INTRA-VASCULAR

Dr Heitor de Souza Lima Neto

Neste boletim, o **Dr. Heitor de Souza Lima Neto** nos apresenta o artigo publicado em Abril de 2023 no The New England Journal of Medicine, intitulado Intravascular Imaging – Guided ou Angiography-Guided Complex PCI. Tal trabalho teve como propósito comparar a Intervenção Coronariana Percutânea guiada por Angiografia x guiada por Imagens Intravasculares. Isso porque os dados clínicos ainda eram limitados, principalmente após o advento dos stents farmacológicos de 2ª geração e principalmente em casos de lesões coronarianas complexas.

Neste cenário, como método adjunto intravascular, foram utilizados a Imagem com Ultrassom Intravascular (IVUS) e a Tomografia de Coerência Óptica (OCT), sendo a escolha a critério do operador.

O trabalho foi desenvolvido em 20 locais na Coréia do Sul, sendo de característica prospectiva, multicêntrico, randomizado e aberto.

Eram incluídos pacientes de 19 anos ou mais, com lesões coronarianas complexas, com critérios de definição para tais.

Os pacientes foram divididos em proporção de 2:1 entre Imagem Intravascular e Angiografia, respectivamente, sendo os stents eluidos em Everolimus.

O Endpoint primário definido como Morte por causas cardíacas, Infarto relacionado ao vaso-alvo e revascularização do vaso-alvo guiada pela clínica ocorreu em 76 pacientes de 1092 do Grupo de Imagem Intravascular, contra 60 de 547 do Grupo Angiografia (7,7% x 12,3%).

Assim sendo, o estudo mostrou que, em um acompanhamento médio de 2,1 anos, a ICP guiada por Imagem Intravascular para lesões complexas foi associada a uma menor incidência de um composto de mortes por causas cardíacas, IAM relacionado ao vaso-alvo, ou revascularização adicional ao vaso-alvo; quando comparada a ICP guiada por Angiografia.



ESTADO ATUAL DA TAVI

Dr Alan Nascimento Paiva

O implante percutâneo de válvula aórtica (TAVI) é uma técnica revolucionária no campo da cardiologia intervencionista, que tem se estabelecido como uma alternativa segura e eficaz à cirurgia de substituição valvar aórtica convencional em pacientes de alto risco cirúrgico. O TAVI tem sido amplamente estudado e aprimorado ao longo dos anos, resultando em avanços significativos no estado da arte dessa abordagem.

O procedimento de TAVI envolve a utilização de uma válvula biológica dobrada e fixada em um cateter, que é inserido percutaneamente através de uma artéria femoral ou subclávia e guiado até a posição da válvula aórtica. A válvula é então implantada dentro da válvula aórtica nativa, substituindo a função valvar comprometida. A escolha da via de acesso e do tipo de válvula a ser utilizada depende de fatores como a anatomia do paciente e a preferência do operador.

Uma das principais vantagens do TAVI é a sua abordagem minimamente invasiva, que reduz significativamente o trauma cirúrgico e o tempo de recuperação em comparação com a cirurgia convencional. Além disso, o TAVI permite o tratamento de pacientes idosos e com comorbidades significativas, que seriam considerados de alto risco para a cirurgia convencional.

O avanço tecnológico das válvulas aórticas percutâneas tem sido notável. As válvulas de primeira geração foram aprimoradas para reduzir o risco de complicações, como o vazamento paravalvar e o bloqueio do feixe de condução. As válvulas de segunda geração apresentam melhorias no design e na estrutura, permitindo uma implantação mais precisa e uma função valvar mais adequada.

A avaliação pré-procedimento desempenha um papel crucial no sucesso do TAVI. A utilização de técnicas de imagem avançadas, como a ecocardiografia transesofágica e a tomografia computadorizada, é fundamental para a seleção adequada dos pacientes, o planejamento do procedimento e a avaliação da anatomia aórtica. Essas ferramentas permitem uma análise detalhada da anatomia valvar, do tamanho do anel aórtico e da presença de calcificações, auxiliando na escolha da válvula apropriada e na prevenção de complicações durante o implante.

Estudos clínicos recentes têm demonstrado a eficácia e a segurança do TAVI em pacientes de baixo e médio risco cirúrgico, expandindo ainda mais as indicações dessa técnica. Resultados de estudos como o PARTNER 3 e o Evolut Low Risk mostraram que o TAVI é não inferior à cirurgia convencional em termos de desfechos clínicos, abrindo



caminho para a utilização do TAVI como uma opção terapêutica de primeira linha em pacientes de baixo risco.

Apesar dos avanços significativos, desafios persistem no campo do TAVI. A seleção adequada dos pacientes, a avaliação cuidadosa da anatomia aórtica e a prevenção de complicações, como o vazamento paravalvar e o bloqueio do feixe de condução, continuam sendo áreas de atenção e pesquisa. Além disso, a longo prazo, o acompanhamento clínico e a avaliação da durabilidade das válvulas aórticas percutâneas são essenciais para garantir a eficácia e a segurança a longo prazo dessa abordagem.

Em conclusão, o TAVI é uma técnica inovadora e em constante evolução no tratamento da estenose aórtica. Com resultados clínicos promissores, avanços tecnológicos e uma ampliação das indicações, o TAVI está se tornando uma opção terapêutica cada vez mais importante para cardiologistas, oferecendo uma alternativa segura e eficaz à cirurgia convencional em pacientes de alto risco cirúrgico.



UNIDADES HCI



Hospital da Unimed HURP Ribeirão Preto

Dr. Clemente Greguolo
Dr. José Fábio Fabris Júnior
Dr. José Luis Attab dos Santos

Rua Auxiliar Chácara Olhos D'água, 105
Anel Viário Contorno Sul . Rodovia Ribeirão Bomfim
(16) 3913 7000



Santa Casa de Ribeirão Preto

Dr. José Luis Attab dos Santos
Dr. Clemente Greguolo
Dr. José Fábio Fabris Júnior
Dr. Marcelo D'anzicourt Pinto

Av. Saudade, 456 . Campos Elíseos . 14085.000
Ribeirão Preto/SP . hci@hci.med.br
Fone: 16. 3635.9668 . Fax: 3635.9848 . 9 8108 4444



Hospital e Maternidade São Lucas Ribeirão Preto

Dr. José Luis Attab dos Santos
Dr. Clemente Greguolo
Dr. José Fábio Fabris Junior
Dr. Marcelo D'anzicourt Pinto

Rua Bernardino de Campos, 1426 . 14055-130 .
Ribeirão Preto/SP - Fone: 16. 3607.0182 . 16. 3607.0179
hci@hci.med.br



Hosp. das Clínicas Samuel Libânio Pouso Alegre

Dr. Alan Nascimento Paiva
Dr. José Luis Attab Santos
Dr. Clemente Greguolo
Dr. José Fábio Fabris Júnior
Dr. Vicente Paulo Resende Jr.

Av. Prefeito Sapucaí, 109 . 37550.000
Pouso Alegre/MG . alan@hci.med.br
Fone/Fax: 35. 3449.2186 . 3449.2187 . 9 9100-5296



Santa Casa São Sebastião do Paraíso - MG

Dr. José Luis Attab dos Santos
Dr. Renato Sanchez Antonio
Dr. Guilherme Evangelista Rezende

Praça Com. João Pio Fig. Westin, 92 . 37950-000 S. S.
do Paraíso/MG - Fone: 35. 3539.1304 .
sparaíso@hci.med.br



Hospital Nossa Senhora da Abadia Ituiutaba

Dr. César Franco de Souza
Dr. José Fábio Fabris Junior
Dr. José Luis Attab dos Santos
Dr. Clemente Greguolo

Rua 16, 1648 . Centro . 38300-070 . Ituiutaba/MG
Fone: 34. 3268.2222 . 9 9862-6050 .
ituiutaba@hci.med.br



Hospital Unimed Gurupi - TO

Dr. José Luis Attab dos Santos
Dr. Pedro Pio da Silveira
Dr Wesley Rodrigues Fernandes

Av. Pará, 1429 . St. Central . 77403.010 . Gurupi/TO
Fone: 63. 3312.1956



Hospital Nossa Senhora Auxiliadora Três Lagoas - MS

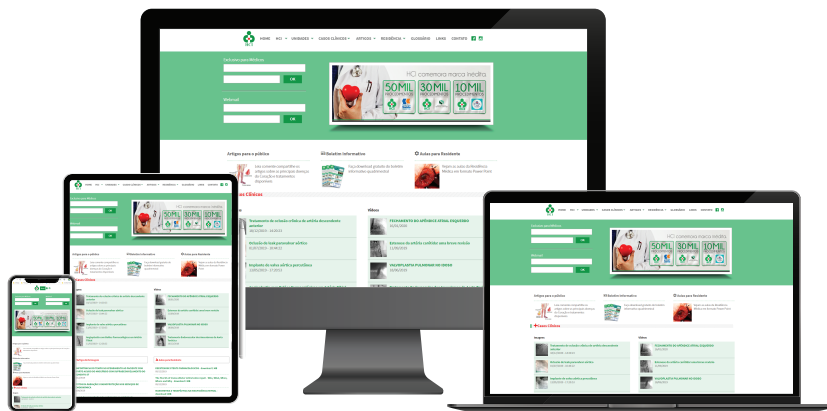
Dr. José Luis Attab dos Santos
Dr. Leandro Coumbis
Mandaloufas

Av. Rosário Congro, 1533 . Centro . 79640-310
Três Lagoas/MS Fone: 67. 2105.3500 . 2105- 3666

Visite: www.hci.med.br

Tenha acesso gratuito aos casos clínicos, botetins, vídeos e matérias.

Médicos: Utilizem nosso sistema para receber os exames online.



REFERÊNCIA

em Hemodinâmica e
Cardiologia Intervencionista

