

# Indicações e técnicas de angioplastia coronária: balões, stents convencionais e farmacológicos, trombolíticos, tromboaspiração, antiagregação

Renato Sanchez Antonio

# Angioplastia Transluminal Coronária

- INTRODUÇÃO
- Dotter e Judkins, 1964
- Gruntig e Hoff, balão em MMII
- NIH e NHBLI promoveram estudos que formularam a aplicabilidade e a metodologia do novo procedimento

# Critérios de Seleção

- A) lesões únicasna circulação arterial coronária,
- B) lesões proximais, localizadas, concêntrica, subtotais, sem ou com pouco cálcio
- C) boa função ventricular (ideal)
- Quadro X1

### **Quanto aos dados clínicos**

Formas clínicas da insuficiência coronária

angina estável

angina recente

angina progressiva

angina espástica

Pós-cirurgia de revascularização

ponte de safena (terços proximal, médio e distal)

circulação coronária nativa (artérias operadas e não operadas)

Infarto agudo do miocárdio

com e sem o uso prévio de estreptoquinase

Contra-indicações relativas da cirurgia coronária

crenças religiosas

problemas respiratórias e renais graves

doenças malignas

### **Quanto aos exames indicadores de isquemia miocárdica reversível**

Teste ergométrico positivo

Defeito de captação à cintigrafia miocárdica com Tálzio-201

Anormalidade de contração ao ventriculograma radioisotópico

### **Quanto aos aspectos angiográficos**

Lesões coronárias únicas ou múltiplas em um ou mais vasos  $\geq 70\%$ , anatomicamente acessível à ultrapassagem pelo catéter balão, sem maiores depósitos de cálcio no local do ateroma, independente do aspecto morfológico (concêntricas, ex-cêntricas, segmentares  $\geq 2,0\text{cm}$ , polimórfas), das quais se originam ramos de pequena expressão anátomo-funcional e função ventricular esquerda mesmo prejudicada ( $FE \geq 0,20$ ).

# Doença Coronária Uniarterial

- Situações especiais merecem considerações:
- A) na atualidade a presença de cálcio não representa contraindicação ao método, não ser casos com extrema deposição de cálcio, envolvendo grandes segmentos da parede arterial
- B) estenoses segmentares, maiores que 2,5 cm, não devem ser, rotineiramente, tratadas, na fase atual do desenvolvimento da técnica, pela pequena experiência acumuladas e poucas informações dos resultados a longo prazo
- C) estenoses em bifurcações, periféricas, e lesões em série de um vaso, são casos habitualmente tratados, principalmente após o advento do kissing ballon, para lesões em bifurcações

# Doença Coronária Multiarterial

- Desde que as lesões múltiplas (em 2 ou 3 vasos da rede coronária) apresentem, cada uma delas, os requisitos já considerados para dilatação isolada, o procedimento deverá ser executado visando-se à revascularização completa, dilatando-se, inicialmente, a lesão arterial que compromete a maior extensão da musculatura miocárdica

# Tronco da Coronária Esquerda

- Permanece sendo ainda uma contraindicação relativa ao uso do método
- No entanto quando há circulação colateral, originada de uma artéria coronária direita normal, ou nos casos em que a circunflexa irriga pequena massa miocárdica, o emprego da atc deve ser altamente considerado

# Artérias Coronárias Totalmente Ocluídas

- Devido aos bons resultados iniciais, grande aceitação a desobstrução mecânica, principalmente aquelas com oclusões mais recente (< 90 dias), presença de sintomas e circulação colateral (miocárdio viável)



# Angina Vasoespástica

- Deve ser rotineiramente utilizado desde que as lesões orgânicas fixas sejam graves
- Associar altas doses de nifedipina (60 mg ) preveniu vasoespasmos e reestenose

# Síndrome Intermediária

- A dilatação da artéria deve ser realizada imediatamente após arteriografia coronária diagnóstica
- O restabelecimento do fluxo sanguíneo na área isquêmica, por esta técnica, provoca dramática e imediata recuperação sintomática dos pacientes não comparável a nenhuma outra forma de tratamento cirúrgico ou clínico
- Evita progressão da lesão e trombo parcial

# Infarto Agudo Miocárdio

- A reperfusão com PAS normal e restabelecimento do fluxo sanguíneo são mecanismos auxiliares na lise precoce do trombo
- Caso comprometimento multiarterial se realiza na artéria relacionada ao infarto e as demais posteriormente com própria dilatação ou cirurgia

# Indicações Especiais

- Maior risco em relação à cirurgia coronária, tais como, graves insuficiências renal, hepática e pulmonar, doenças malignas, severos problemas hematológicos e metabólicos, grave disfunção ventricular esquerda e idosos acima e 70 anos

# Manuseio pré e pós angioplastia

- Consentimento
- Pré operatório: dosagens enzimáticas (CK, CKMB, TGO, DHL), provas de coagulação, dosagens de glicose, sódio, potássio, uréia, creatinina e tipagem de sangue
- Cintilografia miocárdica com Tálcio 201 após esforço ergométrico (optativo)
- “AAS (500 mg/d), Nifedipina (30 mg/d) e dipiridamol (450 mg/d)”=desuso
- Após procedimento vigilância assídua nas 6 a 10 horas subsequentes
- ECG e enzimas seriados
- Caso resultado inadequado agravado por instabilidade hemodinâmica, eletrocardiográficas e dores precordiais devem ser encaminhados para UTI
- 3 meses depois, retorno para reavaliação clínica, ECG, exames laboratoriais, TE e cintilografia (se possível)

# Técnica

- Gruntzig (femoral)
- Stertzer (braquial)
- Confirmação angiográfica da anatomia da lesão previamente diagnosticada
- Injeção de drogas por veia periférica
- Insuflação do balão (30-90 segundos) e pressões (6-12 atm)
- Controle com catéter guia
- Checar resultado final

# Resultados

- Depende da experiência do operador
- Redução de pelo menos 40% do grau da estenose
- 20-30% se as lesões tratadas forem moderadas (50-60%)
- Observação de linha de dissecção à altura de ateroma, após dilatação, , indicando uma ampliação ou nova luz, com manutenção do bom fluxo distal, sem manifestações clínicas de déficit de perfusão miocárdica, não constitui insucesso
- Em casos de insucesso duvidoso realizar teste ergométrico entre o 3o e 7o dia

# Avaliação Tardia

- 3-6 meses pós angioplastia
- 1o exames laboratoriais não invasivos
- 2o angiografia coronária(reestenose, novas lesões ou espasmo?)
- Reestenose pico entre 3o e 4o mês , reaparecimento da angina, TE ou cintilo positivas



# Critérios Diagnósticos Reestenose

- 1. aumento da severidade da lesão de 50% para mais de 50%
- 2. retorno da lesão à severidade  $\geq 70\%$
- 3. perda de pelo menos 50% do ganho alcançado com angioplastia
- 4. aumento de pelo menos 30% entre a estenose residual pós angioplastia e encontrada
- 5. estenose  $< 50\%$  que aumenta  $\geq 70\%$
- 6. aumento de 10% na lesão pré dilatação

# Conclusões e Complicações

- Oclusão aguda 15-30 min após procedimento
- IAM (dissecção, espasmo)
- Caso “retalho” necessita de cirurgia cardíaca de urgência

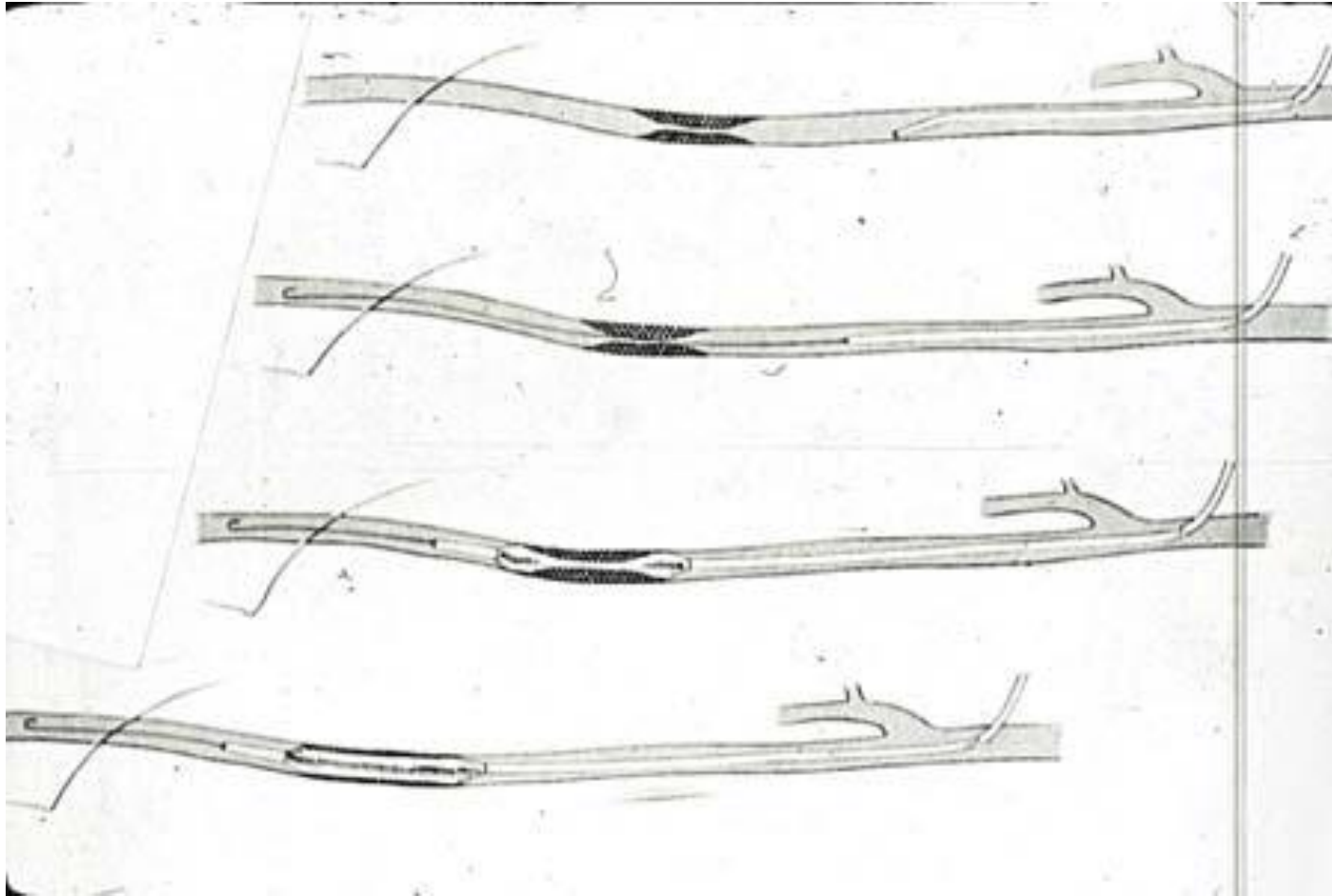
# CATETERES-BALÃO

- Diferem quanto ao material do balão, a presença de revestimento redutor de fricção do balão, o mecanismo de insuflação do balão, o comprimento da ponta do cateter que se estende após o balão e o comprimento do corpo do balão
- Deve apresentar um diâmetro inflado cerca de 10 a 20% superior ao lúmen normal do vaso a ser dilatado
- Variam de 2, 4 e 10 cm e os diâmetros de 1,5 mm a 18 mm
- Apresentados em comprimentos de 40, 75 e 120 cm
- Curtos são mais facilmente manipuláveis para dilatar além do diâmetro desejado
- Atualmente os cateteres-balão para uso periférico são menos complacentes e confeccionados com polietileno e derivados, poliéster e Dacron trançado

# TÉCNICA DA ANGIOPLASTIA

- Sítio de punção arterial será determinado pelo padrão de doença oclusiva que o paciente apresenta
- Artéria cateterizada pela técnica de Seldinger, o paciente é anticoagulado com 5000-7000 UI de heparina intravenosa
- Cateter-balão é introduzido sobre a guia
- No local da estenose ou oclusão, o balão é inflado mediante a injeção pelo cateter de solução de contraste iodado e mantido por um período que varia entre 30 segundos e 3 minutos
- Após o balão ser desinflado é realizada uma arteriografia de controle para se avaliar o resultado do procedimento
- Angioplastia é considerada efetiva se houver menos de 30% de estenose residual após o término do procedimento

Seqüência da técnica da angioplastia: passagem da guia e cateter, localização da lesão, posicionamento do cateter balão e insuflação



# Stents endovasculares

- “Stents” ou fixadores endovasculares são
- próteses metálicas inseridas no lúmen vascular
- cuja função é manter a perviedade do vaso
- Stents auto-expansíveis – contidos numa bainha que permite a expansão a um diâmetro pré-determinado após remoção da mesma
- Apresentam alta flexibilidade, são relativamente fáceis de implantar, porém tem pequena resistência à compressão radial
- Exemplos incluem: Wallstent, Gianturco, Cragg e Corvita

# Stents endovasculares

- Expansão térmica – o protótipo é o stent de nitinol ( liga de níquel e titânio ) que possui a propriedade de recuperação térmica, ou seja, assume o seu formato original após exposto a temperatura corporal
- Stents expansíveis por balão- contidos numa
- bainha e revestindo um balão de angioplastia
- Apresentam boa resistência a compressão radial, entretanto, falta flexibilidade longitudinal
- Podem ser reinflados com um balão maior, ao contrário dos anteriores que tem um diâmetro pré-determinado
- Exemplos incluem: Palmaz, Strecker e Wiktor

# Sugestão Bibliográfica



Curso Anual de Revisão em  
Hemodinâmica e Cardiologia  
Intervencionista 2011



## **Intervenção Coronária Percutânea Primária: Estratégia Atual, Dispositivos Coronários e Farmacologia Adjunta**

*Luiz Alberto Mattos*

*Serviço de Cardiologia Invasiva, Chefia de Pesquisa*

*Instituto Dante Pazzanese de Cardiologia, São Paulo, SP*

*Hospital Esperança, Recife, PE e Santa Casa de Marília, Marília, SP*